

СПОСІБ УРЕТЕРОКУТАНЕОСТОМІЇ ЗА СТАХОВСЬКИМ

Заявка відноситься до галузі медицина, а саме до онкоурології і може знайти практичне застосування в лікуванні хворих на рак сечового міхура, прямої кишки та шийки матки, яким показано видалення сечового міхура.

Деривація сечі після цистектомії полягає в формуванні нашкірних та внутрішніх сечових резервуарів [1]. Формування уретерокутанеостоми залишається однією з опцій у хворих на рак сечового міхура з високим ступенем ризику тяжких ускладнень. У таких хворих необхідність проведення операції зумовлена життєвими показаннями – кровотеча, виражені дизуричні прояви, больовий синдром та ін. [2].

Основною проблемою існуючої методики є формування двох уростом – у лівій і правій здухвинних ділянках та високий рівень (60 %) післяопераційних ускладнень у вигляді стриктур урокутанеостоми [3].

Позитивним у даному способі є те, що технічна складність втручання зводиться до виконання цистектомії і накладення кутанеостом у правій та лівій здухвинних ділянках.

Недоліком даного способу є те, що незважаючи на простоту виконання, стоми виводяться безпосередньо на черевну стінку – праву та ліву здухвинні ділянки з формуванням 2-х окремих уростом без застосування механізмів профілактики їх стенозу.

За прототип обрано спосіб уретерокутанеостомії (Comparison of two kinds of cutaneous ureterostomy using in radical cystectomy / J.-H. Huang, J.-Y. Lu, X.-D. Yao [et al.] // Int. J. Clin. Exp. Med. – 2015. – Vol. 8, № 8. – P. 14371–14375), який передбачає видалення сечового міхура, регіонарних лімфатичних вузлів, мобілізацію обох сечоводів, переведення лівого сечоводу заочеревинно через

брижу сигмоподібної кишки і виведення на шкіру в правій здухвинній ділянці – точці McBurney; правий сечовід також заочеревинно виводять у праву здухвинну ділянку вище на 1 см від стоми лівого сечоводу, таким чином формуючи 2 уростоми в правій здухвинній ділянці.

Позитивним у прототипі є те, що уретерокутанеостоми локалізуються в правій здухвинній ділянці на відстані 1 см, що дозволяє використовувати 1 сечоприймач.

Недоліком прототипу є проведення лівого сечоводу під брижею сигмоподібної кишки, заочеревинно в праву здухвинну ділянку, що неможливо без створення натягу уретерокутанеоанастомозу та його ішемії, що в подальшому спричиняє ускладнення з боку уростоми: стріктури, неспроможність та ін.

В основу винаходу поставлено задачу створити спосіб уретерокутанеостомії за Стаховським, шляхом екстраперитонеального проведення сечоводів до основи брижі сигмоподібної кишки з формуванням одного загального каналу для обох сечоводів в брижі та передній черевній стінці лівої здухвинної ділянки, яким обидва сечоводи виводять на шкіру, що дозволить зменшити натяг уретеркутанеоанастомозу, сформувати один отвір на шкірі, запобігти виникненню стриктур сечоводів в ділянці анастомозу та покращити якість життя пацієнтів.

Поставлена задача вирішується наступним чином:

Після проведення радикальної цистектомії правий та лівий сечоводи відсікають в передміхуровому відділі, мобілізують нижню половину правого сечоводу. Вище правих здухвинних судин, заочеревинно, в напрямку до основи брижі сигмоподібної кишки, формують ретроперитонеальний канал (Фіг. 1). У створений канал, який відкривається в основі брижі, інвагінують та проводять правий сечовід. Лівий сечовід проводять заочеревинно під сигмоподібною кишкою і виводять в основі брижі біля правого сечоводу. В подальшому під

вісцеральною очервиною брижі створюють канал дистальний отвір якого відкривається на відстані 2 см від стінки сигмовидної кишки. В цей канал проводять обидва сечоводи (Фіг. 2), які в подальшому проводять через канал зроблений у лівій здухвинній ділянці, на межі верхньої та середньої третини лінії, проведеної від пупка до верхнього виступу лівої здухвинної кістки (Фіг. 3).

При такому розміщенні сечоводів без перекруту та вигинів зберігається адекватна уродинаміка.

Клінічна апробація способу уретерокутанеостомії за Стаховським проведена в н/д відділенні пластичної та реконструктивної онкоурології Національного інституту раку при лікуванні 20 хворих з інвазивними формами раку сечового міхура, яким проведено вимушену цистектомію з подальшою деривацією сечі.

Переконливими прикладами реалізації заявленого способу є витяги з історій хвороб 3-х хворих.

I. Хворий Ф., 1938 р.н., медична карта стаціонарного хворого № 15716/15. Поступив у клініку 11.12.15 р. зі скаргами на гематурію. В анамнезі захворювання відмічає появу гематурії з 2014 р., що слугувало причиною проведення консервативного лікування за місцем проживання. У зв'язку з повторною гематурією в жовтні 2015 р., проведена комп'ютерна томографія та діагностовано місцево поширену пухлину сечового міхура, двобічний уретерогідронефроз.

За даними гістологічного дослідження ТУР-біопсії, виконаної за місцем проживання, верифіковано перехідно-клітинний Са з інвазивним ростом та направлений в НІР, де пацієнту запропоновано проведення цистектомії, модифікованої уретерокутанеостомії за життєвими показаннями.

Хворому в положенні на спині, розрізом від лонного зчленування до пупка, провели доступ до передньої стінки сечового міхура. Після проведення

білатеральної лімфаденектомії, була розкрита черевна порожнина. Виділено та відсічено обидва сечоводи в передміхуровому відділі. Цистектомія виконувалась ретроградно. Після проведення радикальної цистектомії правий та лівий сечоводи відсічені в передміхуровому відділі, мобілізовано нижню половину правого сечоводу. Вище правих здухвинних судин, заочеревинно, в напрямку до основи брижі сигмоподібної кишки, сформовано ретроперитонеальний канал. У створений канал який відкривається в основі брижі, інвагіновано та проведено правий сечовід. Лівий сечовід проведений заочеревинно під сигмоподібною кишкою і виведений в основі брижі біля правого сечоводу. В подальшому під вісцеральною очеревиною брижі створено канал дистальний отвір якого відкривається на відстані 2 см від стінки сигмовидної кишки. В цей канал проведено обидва сечоводи, які в подальшому виведені через канал зроблений у лівій здухвинній ділянці, на межі верхньої та середньої третини лінії, проведеної від пупка до верхнього виступу лівої здухвинної кістки. На шкірі виконано зіркоподібний розріз для доступу до зовнішнього листка апоневрозу. У верхівках зіркоподібного розрізу шкіра підшита до апоневрозу. Стінка сечоводів фіксована до шкіри по краях розрізу поодинокими вікриловими швами. Обидва сечоводи шиновано стентами. Порожнина малого таза дренована через промежину. Накладено пошарові шви на шкіру.

Об'єм інтраопераційної крововтрати склав 350 мл. Перебіг післяопераційного періоду – без ускладнень. Загоєння рани – первинним натягом. Уростома функціонувала задовільно. Дренаж з малого таза видалено на 4-ту добу після операції. Хворого в задовільному стані виписано на амбулаторне лікування на 7-му післяопераційну добу.

Результати патогістологічного дослідження операційного матеріалу – інвазивний, помірно диференційований уротеліальний Ca, лімфатичні вузли без ознак вторинного ураження, у передміхуровій залозі – нодозна гіперплазія.

Сечовідні стенти замінено при контрольному обстеженні. За даними спіральної комп'ютерної томографії, виконаної через 3 міс. після оперативного втручання, даних за рецидив захворювання і віддалене метастазування не виявлено. За даними екскреторної урографії – відсутність уретерогідронефрозу з обох боків.

П. Хворий К., 1951 р.н., медична карта стаціонарного хворого № 15402/15. Поступив у клініку 07.12.15 р. зі скаргами на гематурію, наявність уретрального катетера, загальну слабкість. В анамнезі захворювання відмічає появу гематурії з 2013 р., проходив періодичне консервативне лікування за місцем проживання. В зв'язку з повторною гематурією, гемотампонадою сечового міхура в листопаді 2015 р., за місцем проживання встановлено 3-ходовий уретральний катетер, проведена комп'ютерна томографія та діагностовано місцево поширену пухлину сечового міхура, двобічний уретерогідронефроз.

За даними цитологічного дослідження верифіковано перехідно-клітинний Ca та направлений в НІР, де пацієнту запропоноване проведення “salvage” цистектомії, модифікованої уретерокутанеостомії за життєвими показаннями.

Хворому в положенні на спині, розрізом від лонного зчленування до пупка, провели доступ до передньої стінки сечового міхура. Після проведення білатеральної лімфаденектомії, була розкрита черевна порожнина. Виділено та відсічено обидва сечоводи в передміхуровому відділі. Цистектомія виконувалась ретроградно. Після проведення радикальної цистектомії правий та лівий сечоводи відсічені в передміхуровому відділі, мобілізовано нижню половину правого сечоводу. Вище правих здухвинних судин, заочеревинно, в напрямку до основи брижі сигмоподібної кишки, сформовано ретроперитонеальний канал. У створений канал який відкривається в основі брижі, інвагіновано та проведено правий сечовід. Лівий сечовід проведений заочеревинно під сигмоподібною кишкою і виведений в основі брижі біля правого сечоводу. В подальшому під вісцеральною очеревиною брижі створено канал дистальний отвір якого відкривається на відстані 2 см від стінки

сигмовидної кишки. В цей канал проведено обидва сечоводи, які в подальшому виведені через канал зроблений у лівій здухвинній ділянці, на межі верхньої та середньої третини лінії, проведеної від пупка до верхнього виступу лівої здухвинної кістки. На шкірі виконано зіркоподібний розріз для доступу до зовнішнього листка апоневрозу. У верхівках зіркоподібного розрізу шкіра підшита до апоневрозу. Стінка сечоводів фіксована до шкіри по краях розрізу поодинокими вікриловими швами. Обидва сечоводи шиновано стентами. Порожнина малого таза дренована через промежину. Накладено пошарові шви на шкіру.

Об'єм інтраопераційної крововтрати склав 600 мл. Перебіг післяопераційного періоду – без ускладнень. Загоєння рани – первинним натягом. Уростома функціонувала задовільно. Дренаж з малого таза видалено на 4-ту добу після операції. Хворого в задовільному стані виписано на амбулаторне лікування на 7-му добу після операції.

В післяопераційному періоді пацієнт отримав 4 курси ад'ювантної поліхіміотерапії за схемою Гемцитабін – Цисплатина. Сечовідні стенти замінені при контрольному обстеженні. За даними спіральної комп'ютерної томографії через 6 міс. після оперативного втручання, даних за рецидив захворювання і віддалене метастазування не виявлено. За даними екскреторної урографії – відсутність уретерогідронефрозу з обох боків.

III. Хворий М., 1946 р.н., медична карта стаціонарного хворого № 5599/16. Поступив у клініку 11.04.16 р. зі скаргами на гематурію, помірно виражені дизуричні прояви. Пацієнт вважає себе хворим з 2015 р. Після ультразвукового дослідження, комп'ютерної томографії виявлено місцево поширену пухлину сечового міхура, помірно виражений двобічний уретерогідронефроз. Виконано цистоскопію, ТУР-біопсію стінки сечового міхура. За даними гістологічного дослідження – інвазивна помірно диференційована перехідно-клітинна карцинома. Звернувся в Національний інститут раку, де пацієнту

рекомендовано проведення неoad'ювантної поліхіміотерапії за схемою Гемцитабін – Цисплатина.

За місцем проживання пацієнт пройшов 2 курси хіміотерапії Гемцитабін – Цисплатина, на фоні чого відмічено стабілізацію пухлини сечового міхура, наростання явищ двобічного уретерогідронефрозу. Зважаючи на відсутність очікуваного ефекту від хіміотерапії, прийнято рішення про виконання радикальної цистектомії.

Хворому в положенні на спині, розрізом від лонного зчленування до пупка, провели доступ до передньої стінки сечового міхура. Після проведення білатеральної лімфаденектомії, була розкрита черевна порожнина. Виділено та відсічено обидва сечоводи в передміхуровому відділі. Цистектомія виконувалась ретроградно. Після проведення радикальної цистектомії правий та лівий сечоводи відсічені в передміхуровому відділі, мобілізовано нижню половину правого сечоводу. Вище правих здухвинних судин, заочеревинно, в напрямку до основи брижі сигмоподібної кишки, сформовано ретроперитонеальний канал. У створений канал який відкривається в основі брижі, інвагіновано та проведено правий сечовід. Лівий сечовід проведений заочеревинно під сигмоподібною кишкою і виведений в основі брижі біля правого сечоводу. В подальшому під вісцеральною очеревиною брижі створено канал дистальний отвір якого відкривається на відстані 2 см від стінки сигмовидної кишки. В цей канал проведено обидва сечоводи, які в подальшому виведені через канал зроблений у лівій здухвинній ділянці, на межі верхньої та середньої третини лінії, проведеної від пупка до верхнього виступу лівої здухвинної кістки. На шкірі виконано зіркоподібний розріз для доступу до зовнішнього листка апоневрозу. У верхівках зіркоподібного розрізу шкіра підшита до апоневрозу. Стінка сечоводів фіксована до шкіри по краях розрізу поодинокими вікриловими швами. Обидва сечоводи шиновано стентами. Порожнина малого таза дренована через промежину. Накладено пошарові шви

на шкіру.

Об'єм інтраопераційної крововтрати склав 550 мл. Перебіг післяопераційного періоду – без ускладнень. Загоєння рани – первинним натягом. Уростома функціонувала задовільно. Дренаж з малого таза видалено на 3-ту добу після операції. Хворий був активізований на 2-гу добу після втручання, харчування – з першого дня після операцій. В задовільному стані виписаний на 5-ту добу після втручання. Сечовідні стенти замінені через 2 міс. після операції, уростома функціонує задовільно. За даними спіральної комп'ютерної томографії, виконаної через 3 міс. після оперативного втручання, діагностовано задовільну функцію нирок, дані за рецидив захворювання відсутні.

Пояснення до графічних матеріалів винаходу

Фіг. 1 – Схематичне зображення спрямування переведення сечоводів у канал брижі сигмоподібної кишки.

Фіг. 2 – Схематичне зображення переведення обох сечоводів у канал брижі сигмоподібної кишки.

Фіг. 3 – Схематичне зображення ділянки розсічення шкіри.

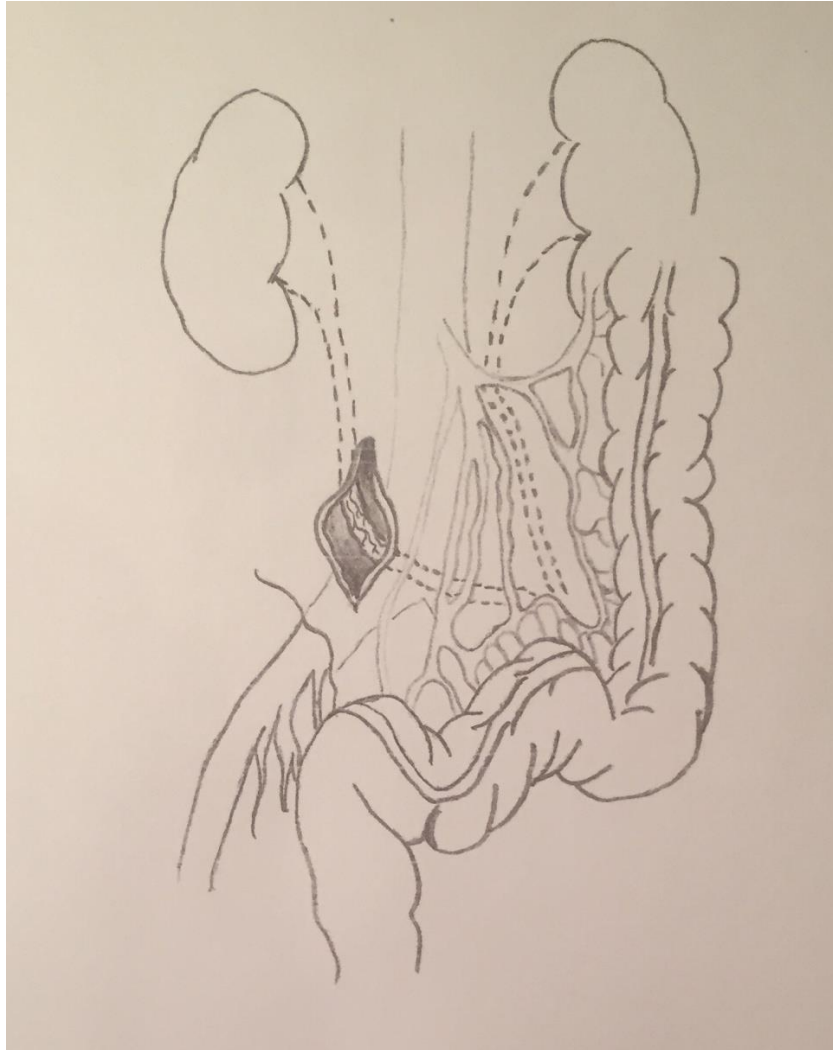
Джерела інформації

1. Urinary diversion: how experts divert / R.E. Hautmann, H. Abol-Enein, C.T. Lee [et al.] // *Urology*. – 2015. – Vol. 85, № 1. – P. 233–238.
2. Urinary diversion after radical cystectomy for bladder cancer options, patient selection, and outcomes / R.K. Lee, H. Abol-Enein, W. Artibani [et al.] // *BJU Int*. – 2014. – Vol. 113, № 1. – P. 11–23.
3. Wuethrich P.Y. There is a place for radical cystectomy and urinary diversion, including orthotopic bladder substitution, in patients aged 75 and older: Results of a retrospective observational analysis from a high-volume center / P.Y. Wuethrich, A. Vidal, F.C. Burkhard // *Urol. Oncol*. – 2016. – Vol. 34, № 2. – P. 58.
4. Comparison of two kinds of cutaneous ureterostomy using in radical cystectomy / J.-H. Huang, J.-Y. Lu, X.-D. Yao [et al.] // *Int. J. Clin. Exp. Med*. – 2015. – Vol. 8, № 8. – P. 14371–14375 (прототип)

Заступник директора
з наукової роботи,
професор

С.І. Коровін

СПОСІБ УРЕТЕРОКУТАНЕОСТОМІЇ ЗА СТАХОВСЬКИМ



Фіг. 1

Автори: Стаховський Е.О.

Вітрук Ю.В.

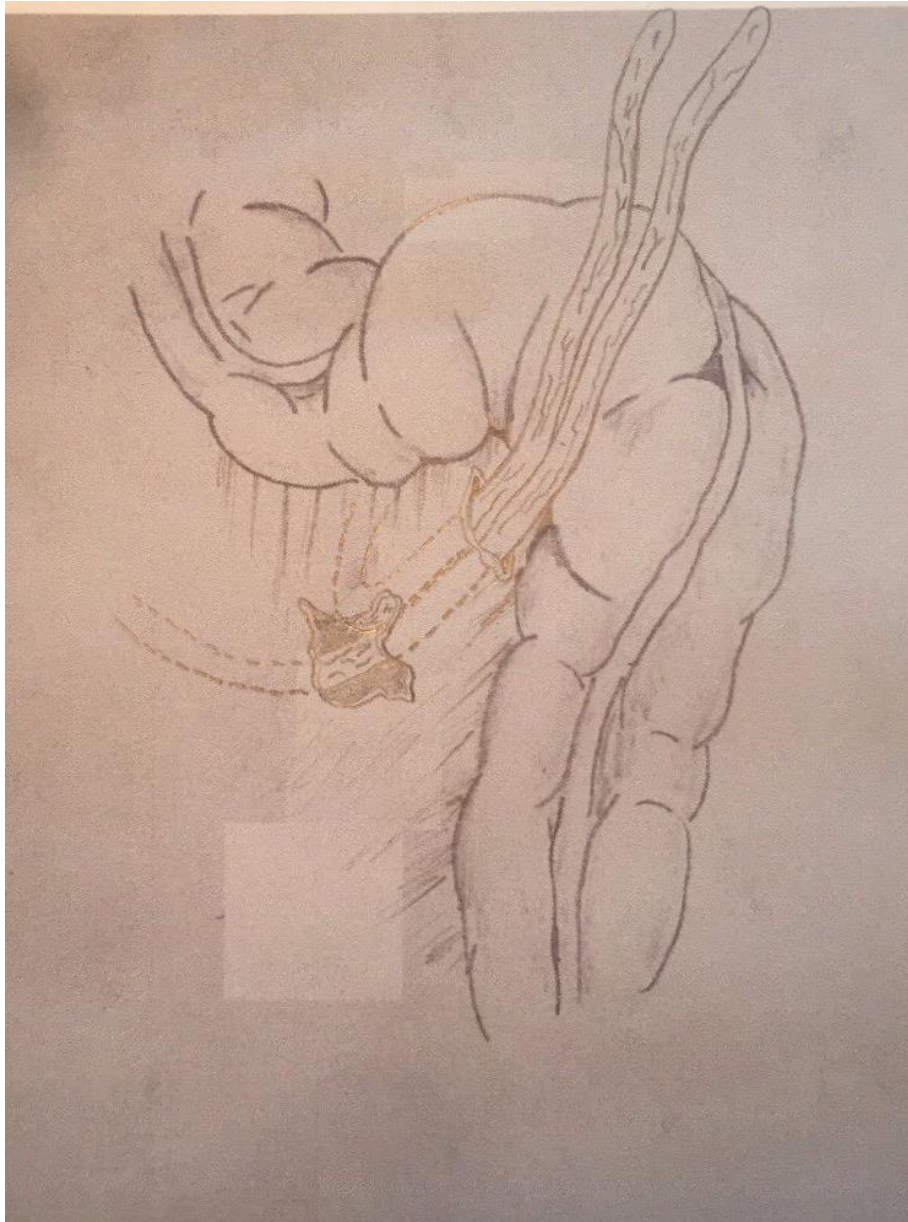
Войленко О.А.

Литвиненко Р.А.

Пікуль М.В.

Стаховський О.Е.

СПОСІБ УРЕТЕРОКУТАНЕОСТОМІЇ ЗА СТАХОВСЬКИМ



Фіг. 2

Автори: Стаховський Е.О.

Вітрук Ю.В.

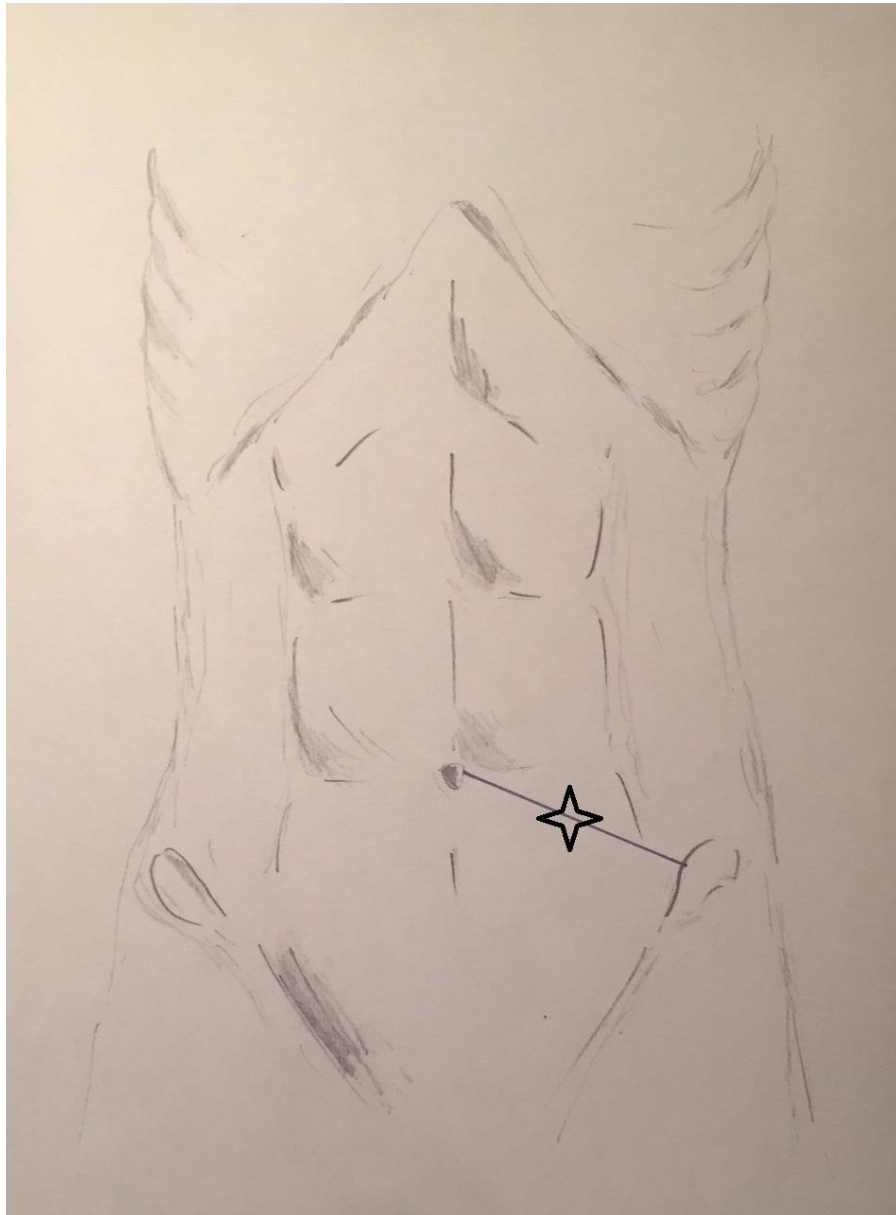
Войленко О.А.

Литвиненко Р.А.

Пікуль М.В.

Стаховський О.Е.

**СПОСІБ УРЕТЕРОКУТАНЕОСТОМІЇ
ЗА СТАХОВСЬКИМ**



Фіг. 3

Автори: Стаховський Е.О.

Вітрук Ю.В.

Войленко О.А.

Литвиненко Р.А.

Пікуль М.В.

Стаховський О.Е.

ФОРМУЛА ВИНАХОДУ

Спосіб уретерокутанеостомії за Стаховським, що включає видалення сечового міхура та регіонарних лімфатичних вузлів з формуванням уретерокутанеостоми який відрізняється тим, що сечоводи проводять заочеревинно до основи брижі сигмоподібної кишки, під вісцеральною очеревиною по медіальній поверхні брижі, формують канал, дистальний отвір якого розташовують на відстані 2 см від стінки сигмоподібної кишки, а обидва сечоводи виводять через передню черевну стінку на шкіру лівої здухвинної ділянки.

Заступник директора
з наукової роботи,
професор

С.І. Коровін

Реферат
СПОСІБ УРЕТЕРОКУТАНЕОСТОМІЇ ЗА СТАХОВСЬКИМ

Об'єкт винаходу: спосіб уретерокутанеостомії за Стаховським.

Галузь застосування: клінічна медицина, зокрема – онкологія, урологія.

Суть винаходу: екстраперитонеальне проведення сечоводів до основи брижі сигмоподібної кишки з формуванням одного загального каналу для обох сечоводів в брижі та передній черевній стінці лівої здухвинної ділянки, яким обидва сечоводи виводять на шкіру.

Технічний результат: зменшення натягу уретерокутанеоанастомозу, формування одного отвору на шкірі, запобігання виникненню стриктур сечоводів в ділянці анастомозу та покращення якості життя пацієнтів.

1 н. п. ф-ли, 3 іл.