

СПОСІБ ВИЗНАЧЕННЯ ПОКАЗАНЬ ДО РЕЗЕКЦІЇ НИРКИ ПРИ НИРКОВО-КЛІТИННОМУ РАКУ НА ОСНОВІ НЕФРОМЕТРІЇ

Заявка відноситься до галузі медицини, а саме – до онкології і може знайти практичне застосування в діагностиці та лікуванні хворих на пухлинні захворювання нирки.

Сучасні методики, такі як черезшкірна абляція, лапароскопічні чи робот-асистовані втручання, розширили хірургічний арсенал лікування раку нирки, що ускладнює їх вибір. При відсутності даних, що підтверджують онкологічні переваги одного виду лікування над іншим, рекомендації щодо тактики ведення пацієнтів із пухлиною нирки часто розходяться і можуть варіюватися від лапароскопічної нефректомії чи робот-асистованої резекції нирки до черезшкірної абляції [1].

Вибір способу видалення малих пухлин нирки впливає на функцію нирок та показники виживаності. Поряд із цим, точність та чіткість описання пухлинного ураження, його відношення до структур нирки, є обов'язковими для остаточного визначення алгоритму введення хворого [2, 3].

Особливостями пухлини, що диктують нам можливість часткової резекції нирки є діаметр, полярне місце розташування, глибина вростання, відношення до судинної ніжки та порожнистої системи нирки. За цими параметрами хірурги суб'єктивно оцінюють можливості резекції нирки [4].

Ураження, які один лікар вважатиме недоречними для агресивної тактики або навіть неможливими щодо резекції нирки через його центральне розташування, ендофітне чи у воротах нирки, можуть бути стандартом органозберігаючого лікування для іншого лікаря [5].

Оцінка пухлини нирки променевими методами діагностики є складним і багатофакторним процесом. Нові системи оцінки, що розроблені останнім

часом, дозволяють отримати систематичну і кількісну оцінку пухлинного ураження нирки. Нефрометричні системи оцінки переслідують дві основні цілі: первинні – методологічний аналіз локалізації пухлини і стандартизація звітності даних; вторинні – передбачають визначення успіху резекції нирки, ризику виникнення післяопераційних ускладнень, а також функціональні та онкологічні результати [6, 7].

Оцінка нефрометричних показників може поліпшити результати резекції нирки шляхом передбачення ризику виникнення ускладнень, оцінки функціональних та онкологічних результатів завдяки тому, що вони поєднують в собі декілька характеристик пухлини в одному аналізі, однак не дозволяють встановити показання чи протипоказання до резекції нирки.

За прототип обрано спосіб визначення показань до резекції нирки при нирково-клітинному раку (Guidelines on Renal Cell Carcinoma / B. Ljungberg, K. Bensalah, A. Vex [et al.] // European Association of Urology Guidelines. – EAU, 2013. – P.1–56), згідно з яким стандартними показаннями до органозберігаючих операцій є розміри пухлини до 4 см, онкологічні результати яких є еквівалентними нефректомії. Також показаннями до резекції нирки є: абсолютні – єдина нирка (анатомічно чи функціонально); відносні – функціонуюча контрлатеральна нирка при наявності інтеркурентного процесу, який може привести до погіршення ниркової функції в майбутньому; вибіркові – локалізований рак нирки при наявності здорової контрлатеральної нирки.

Позитивним у прототипі є те, що виконання резекції нирки при таких стандартах дозволяє виконати органозберігаюче лікування при чітких на те показаннях.

Недоліком прототипу є те, що у деяких пацієнтів з локалізованим нирково-клітинним раком резекція нирки не може бути виконана через місцево-поширений пухлинний ріст, несприятливе місце розташування пухлини (пухлина воріт нирки, центрально-розміщені пухлини, високий The

R.E.N.A.L. nephrometry score), важкість загального стану здоров'я пацієнта.

Ще одним недоліком прототипу є те, що при пухлині нирки діаметром більше 4 см, яка поширюється в паранефральну клітковину, однак має екзофітний характер росту, не проростає в порожнисту систему нирки, знаходиться у верхньому чи нижньому сегменті нирки, виконувати нефректомію недоцільно. Така ж ситуація при невеликих інтратренальних пухлинах чи пухлинах воріт нирки – виконання нефректомії є не виправданим.

В основу винаходу поставлено задачу розробити спосіб визначення показань до резекції нирки при нирково-клітинному раку на основі нефрометрії шляхом поділу нирки на верхній, нижній, медіальний та латеральний сегменти і визначення відростку збереженої функціонуючої паренхіми нирки на стороні ураження, що дасть можливість точніше оцінити характер пухлинного ураження нирки та вибрати оптимальний вид лікування.

Поставлена задача вирішується наступним чином:

Дослідження нирки проводять за методом спіральної комп'ютерної томографії в положенні пацієнта на спині із внутрішньовенним контрастним підсиленням в аксіальній та коронарній проекціях.

Як перший етап, на комп'ютерних знімках нирку розділяють на інтерполярний (середній) та полярні сегменти ((Upper) – верхній та (Inferior) – нижній) лініями, що проведені перпендикулярно до вертикальної осі нирки по краях медіальної губи, де паренхіма нирки продовжується у нирковий жир синусів, судин чи порожнистої системи. Далі проводимо перпендикулярну лінію, яка відповідає вертикальній осі нирки і проходить від верхньої до нижньої інтерполярної лінії. Таким чином середній сегмент розділяється ще на два сегменти ((Nearness) – близький до судинної ніжки чи медіальний та (Collateral) – латеральний) (Фіг. 1). Склавши букви латинської абетки, які характеризують такий поділ нирки на сегменти, утворюється акронім

N.C.I.U.

Якщо пухлина повністю знаходиться в одному із цих сегментів і при цьому жодна із роздільних ліній її не перетинає, тоді їй присвоюється одна велика буква, що відповідає назві цього сегменту. Якщо пухлина знаходиться як в одному, так і в іншому сегменті, але розміщення її в одному з них складає менше 15 % об'єму пухлини, їй також присвоюється одна велика буква, що відповідає назві більш ураженого сегменту (наприклад: U, N, C, I) (Фіг. 2).

Якщо пухлина знаходиться як в одному, так і в іншому сегменті та розміщення її в одному з них складає більше 15 % об'єму пухлини, їй присвоюється велика та мала буква, де велика буква відповідає сегменту, в якому розміщена більша, а мала – менша частина пухлини (наприклад: Un, Ic, Cn) (Фіг. 3).

Якщо пухлина порівну знаходиться в тому, чи іншому сегменті, їй присвоюються обидві великі букви, що відповідають сегментам розміщення. При цьому першою ставиться буква складнішого, з точки зору хірургії, сегменту (наприклад: NC, NI, CU) (Фіг. 4).

Якщо пухлина одночасно знаходиться в трьох сегментах та є переважання розміщення її в одному з них, їй присвоюються дві букви відповідно першого та другого сегментів, в якому розміщення пухлини переважає (одна велика і одна мала (при ураженні другого сегменту більше 15 %, але менше 50 % об'єму пухлини) чи дві великі (при однаковому об'ємі ураження обох сегментів) (наприклад: Un, NC) (Фіг. 5).

Якщо на комп'ютерних знімках є ознаки пухлинного проростання в наднирник чи метастатичного його ураження, до опису пухлини додається суфікс A (наприклад: UnA, UA, IcA) (Фіг. 6).

Наступним етапом є визначення відсотку збереженої функціонуючої паренхіми нирки на стороні ураження. Оцінюють наступні параметри (в см):

- довжина, ширина, висота нирки;

- довжина, ширина, висота пухлинного ураження нирки.

Оскільки в більшості випадків пухлина нирки, нирка та уражена пухлиною її ділянка мають вигляд трьохосьового еліпсоїда, у нашій моделі розрахунків використовуємо формулу обчислення об'єму еліпсоїда для визначення об'єму нирки та пухлинного її ураження.

Розглянемо трьохосьовий еліпсоїд з півосями a, b, c .

Його об'єм становить [9]:

$$V = \frac{4\pi}{3} abc, \text{ де} \quad (1)$$

V – об'єм еліпсоїда

π – стала величина, яка дорівнює 3,14

a, b, c – півосі трьохосьового еліпсоїда (Фіг. 7).

Пухлина нирки може мати як екзофітний, так і ендофітний характер росту.

Розглянемо випадки екзофітної та ендофітної пухлини (Фіг. 8). При екзофітному характері росту пухлини верхньою точкою відліку при визначенні пухлинного ураження нирки служить початок пухлинного вrostання в нирку, нижньою – закінчення, медіальним краєм – медіальний край пухлини, латеральним краєм – удаваний край самої нирки. При ендофітному характері росту пухлини краєм пухлинного ураження нирки є край самої пухлини.

Використавши формулу (1), проводимо розрахунок об'єму нирки – V_n та об'єму пухлинного ураження нирки – V_{Π} :

$$V_n = \frac{4\pi}{3} def. \quad (2)$$

$$V_{\Pi} = \frac{4\pi}{3} ghi. \quad (3)$$

Оскільки порожниста система нирки в нормі займає 4 % від загального об'єму нирки [10], тоді формула (2) буде мати такий вигляд

$$V_H = 0,96 \times \frac{4\pi}{3} def. \quad (4)$$

Відсоток збереженої функціонуючої паренхіми нирки обчислюється за такою формулою:

$$RFPV = [1 - (V_{\Pi} / V_H)] \times 100\% \quad (5)$$

Підставляючи формули (3) та (4) у формулу (5), отримуємо показник *RFPV* у такому вигляді:

$$RFPV = \left(1 - \frac{ghi}{0,96 \times def} \right) \times 100\% \quad (6)$$

В кінцевому опис пухлини буде складатись із двох показників: букв, що відповідають сегменту розташування пухлини та відсотку функціонуючої паренхіми нирки на стороні ураження (наприклад: UA 85 %, Nu 65 %, CN 73 %).

Дану нефрометричну систему оцінки пухлинного ураження з визначенням збереженої функціонуючої паренхіми нирки, що дозволяє визначити показання до резекції нирки, ми назвали N.C.I.Ukraine – нефрометрія.

При розмірі пухлини менше 4 см та розміщені її в медіальному сегменті, а також при наявності функціонуючої паренхіми нирки $\geq 55\%$ і розміщенні пухлини у верхньому, латеральному чи нижньому сегменті, незважаючи на її розміри, виконують резекцію нирки. В інших випадках показана нефректомія. Якщо в описі пухлини згідно даної нефрометрії присутня буква «А», резекцію нирки слід доповнювати адреналектомією.

Клінічна апробація способу визначення показань до резекції нирки при нирково-клітинному раку проведена в клініці пластичної та реконструктивної онкоурології Національного інституту раку з січня 2012 по серпень 2013 року при обстеженні та лікуванні 221 хворого на нирково-клітинний рак.

І. Хвора Ч., 1986 р.н., медична карта стаціонарного хворого № 2956 поступила в клініку 12.03.12 р. Скарг на момент поступлення не пред'являла.

За даними спіральної комп'ютерної томографії від 13.03.12 р. мала місце пухлина верхньо-латерального сегменту правої нирки р. $85 \times 75 \times 72$ мм, при цьому об'єм нирки становив 291 см^3 , об'єм пухлини – $240,2 \text{ см}^3$, об'єм пухлинного ураження нирки – 131 см^3 .

Обчислюємо функціонуючу паренхіму нирки:

$$RFPV = \left(1 - \frac{131}{291}\right) \times 100 \% = 55 \%$$

Згідно із нефрометрією, оцінка пухлинного ураження нирки позначалась $UcA55\%$, тобто пухлина розташовувалась більшою частиною у верхньому, меншою – у латеральному сегменті із ураженням правого наднирника, при цьому відсоток здорової паренхіми складав 55% . Незважаючи на місцево-розповсюджену пухлину нирки великих розмірів (максимальний діаметр 85 мм), однак достатню кількість функціонуючої паренхіми (55%) та розміщення її подалі від судинної ніжки, хворій Ч. була виконана резекція нирки з адреналектомією.

П. Хворий Б., 1970 р.н., медична карта стаціонарного хворого № 3674 поступив в клініку 20.03.13 р. Скарг на момент поступлення не пред'являв. За даними спіральної комп'ютерної томографії від 22.03.13 р. мала місце повністю інтравенальна пухлина у воротах лівої нирки р. $50 \times 42 \times 56$ мм, при цьому об'єм нирки становив $213,8 \text{ см}^3$, об'єм пухлини – $61,6 \text{ см}^3$, об'єм пухлинного ураження нирки – $10,6 \text{ см}^3$.

Обчислюємо функціонуючу паренхіму нирки:

$$RFPV = \left(1 - \frac{10,6}{213,8}\right) \times 100 \% = 95 \%$$

Згідно із нефрометрією, оцінка пухлинного ураження нирки позначалась $N95\%$, тобто пухлина повністю розташовувалась у медіальному сегменті, при цьому відсоток здорової паренхіми складав 95% . Незважаючи на розміщення пухлини у воротах нирки, однак максимальні її розміри 56 мм та достатню кількість функціонуючої паренхіми (95%), хворому Б. була виконана

резекція нирки.

Ш. Хвора Т., 1954 р.н., медична карта стаціонарного хворого № 9445, поступила в клініку 30.07.13 р. За даними спіральної комп'ютерної томографії мало місце пухлинне ураження лівої нирки латерально-медіального сегменту р. 75 x 50 x 74 мм, при цьому об'єм нирки становив 245,6 см³, об'єм пухлини – 145,2 см³, об'єм пухлинного ураження нирки – 86,4 см³.

Обчислюємо функціонуючу паренхіму нирки:

$$RFPV = \left(1 - \frac{86,4}{245,6}\right) \times 100 \% = 65 \%$$

Згідно із нефрометрією, оцінка пухлинного ураження нирки позначалась NC65%, тобто пухлина порівну розташовувалась як у медіальному, так і латеральному сегментах, при цьому відсоток здорової паренхіми складав 65%. Незважаючи на розміщення пухлини по центру нирки, однак достатню кількість функціонуючої паренхіми (65 %), хворому Т. була виконана резекція нирки.

Пояснення до графічних матеріалів

Фіг. 1 – Поділ нирки на (Nearness) – близький до судинної ніжки чи медіальний, (Collateral) – латеральний, (Inferior) – нижній та (Upper) – верхній сегменти, де: а) наднирник, б) нирка, в) верхня інтерполярна лінія, г) нижня інтерполярна лінія, д) аксіальна лінія нирки.

Фіг. 2 – Пухлина розташована: повністю в U (верхньому), I (нижньому), 90 % в N (медіальному), 95 % в C (латеральному) сегменті.

Фіг. 3 – Пухлина розташована: Uп – більшою частиною (80 %) у верхньому, меншою (20 %) – медіальному сегменті; Іс – більшою частиною (75 %) у нижньому, меншою (25 %) – латеральному сегменті; Сп –

більшою частиною (60 %) у латеральному, меншою (40 %) – медіальному сегменті.

Фіг. 4 – Пухлина розташована: CU – порівну у латеральному та верхньому сегменті; NI – у медіальному та нижньому сегменті; NC – у медіальному та латеральному сегменті.

Фіг. 5 – Пухлина розташована в трьох сегментах одночасно: Un – більшою частиною (60 %) у верхньому, меншою (30 %) – в медіальному та 10 % – в латеральному сегменті; NC – порівну в медіальному (45 %) та латеральному (45 %) сегменті, а в нижньому – 10 %.

Фіг. 6 – Пухлина розташована: UnA – більшою частиною у верхньому (U), меншою – в медіальному (n) сегменті з підростанням до наднирника (A); UA – у верхньому (U) сегменті з проростанням в наднирник (A); IcA – більшою частиною у нижньому (I), меншою – в медіальному (C) сегменті з метастатичним ураженням наднирника.

Фіг. 7 – Типовий трьохосовий еліпсоїд, де a , b , c – три півосі.

Фіг. 8 – Модель пухлинного ураження нирки при екзофітному (а) та ендофітному (в) рості пухлини, де d , e , f – півосі модельного еліпсоїда нирки; g , h , i – півосі модельного еліпсоїда пухлинного ураження нирки.

Джерела інформації

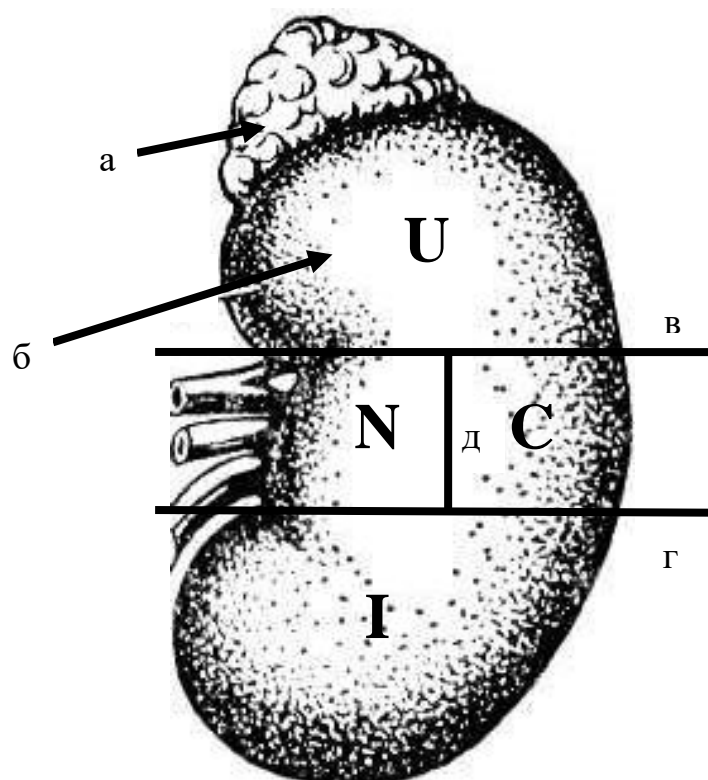
1. Kunkle D.A. Excise, ablate or observe: the small renal mass dilemma—a meta-analysis and review / D.A. Kunkle, B.L. Egleston, R.G. Uzzo // J. Urol. – 2008. – Vol. 179. – P.1227.
2. Patard J.J. Toward Standardized Anatomical Classifications of Small Renal Tumors / J.J. Patard // Eur. Urol. – 2009. – Vol.56. – P.794–795.
3. Nephrometry score is associated with volume loss and functional recovery after partial nephrectomy / M.N. Simmons, S.P. Hillyer, B.H. Lee [et al.] / J. Urol. – 2012. – Vol.188. – P.39–44.

4. Simmons M.N. Morphometric characterization of kidney tumors / M.N. Simmons // *Curr. Opin. Urol.* – 2011. – Vol.21. – P.99–103.
5. Kutikov A. The R.E.N.A.L. nephrometry score: a comprehensive standardized system for quantitating renal tumor size, location and depth / A. Kutikov, R.G. Uzzo // *J. Urol.* – 2009. – Vol.182. – P.844–853.
6. Laparoscopic partial nephrectomy: predictors of prolonged warm ischemia / D.A. Lifshitz, S. Shikanov, C. Jeldres [et al.] // *J. Urol.* – 2009. – Vol.182. – P.860–865.
7. Assessment of risk factors for complications of laparoscopic partial nephrectomy / F. Porpiglia, A. Volpe, M. Billia [et al.] // *Eur. Urol.* – 2008. – Vol.53. – P.590–596.
8. Guidelines on Renal Cell Carcinoma / B. Ljungberg, K.Bensalah, A. Bex [et al.] // *European Association of Urology Guidelines.* – EAU, 2013. – P.1–56 (прототип).
9. Фихтенгольц Г. М. Курс дифференциального и интегрального исчисления / Г.М. Фихтенгольц. – М. : ГИФМЛ, 1959. – Т.2. – 150 с.
10. Синельников Р. Д. Атлас анатомии человека / Р.Д. Синельников, Я.Р. Синельников : в 4-х т. – 2-е изд., стереотип. – М. : Медицина, 1996.

Заступник директора
з науково-організаційної роботи,
доктор медичних наук

І.А. Крячок

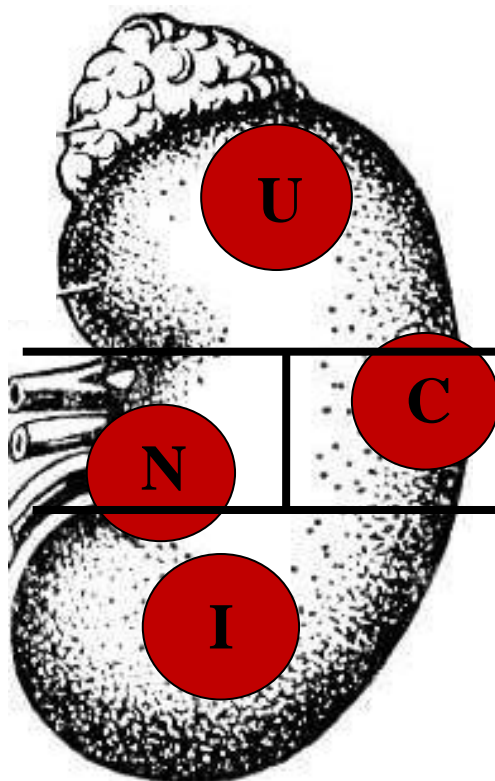
СПОСІБ ВИЗНАЧЕННЯ ПОКАЗАНЬ ДО РЕЗЕКЦІЇ
НИРКИ ПРИ НИРКОВО-КЛІТИННОМУ РАКУ НА
ОСНОВІ НЕФРОМЕТРІЇ



Фіг. 1

Автори: Стаховський Е.О.
Вітрук Ю.В.
Стаховський О.Е.
Войленко О.А.

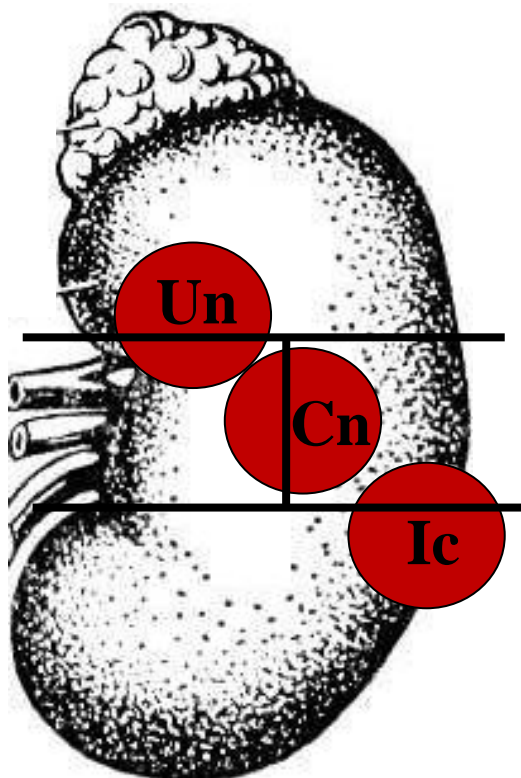
**СПОСІБ ВИЗНАЧЕННЯ ПОКАЗАНЬ ДО РЕЗЕКЦІЇ
НИРКИ ПРИ НИРКОВО-КЛІТИННОМУ РАКУ НА
ОСНОВІ НЕФРОМЕТРІЇ**



Фіг. 2

Автори: Стаховський Е.О.
Вітрук Ю.В.
Стаховський О.Е.
Войленко О.А.

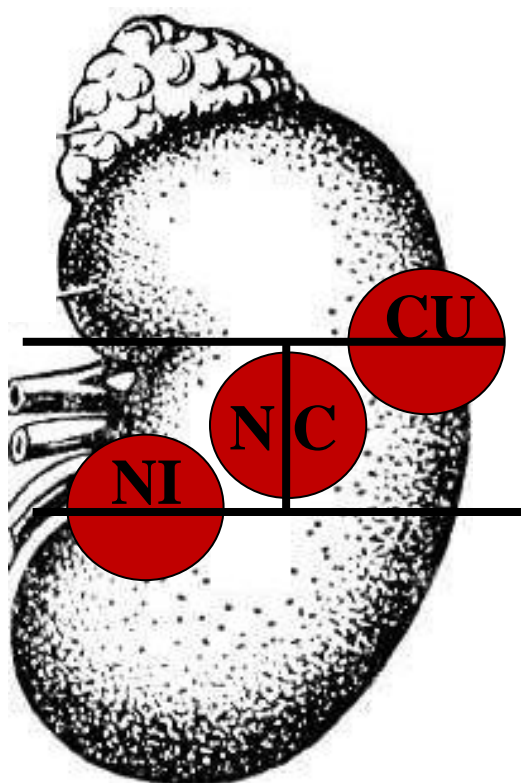
**СПОСІБ ВИЗНАЧЕННЯ ПОКАЗАНЬ ДО РЕЗЕКЦІЇ
НИРКИ ПРИ НИРКОВО-КЛІТИННОМУ РАКУ НА
ОСНОВІ НЕФРОМЕТРІЇ**



Фіг. 3

Автори: Стаховський Е.О.
Вітрук Ю.В.
Стаховський О.Е.
Войленко О.А.

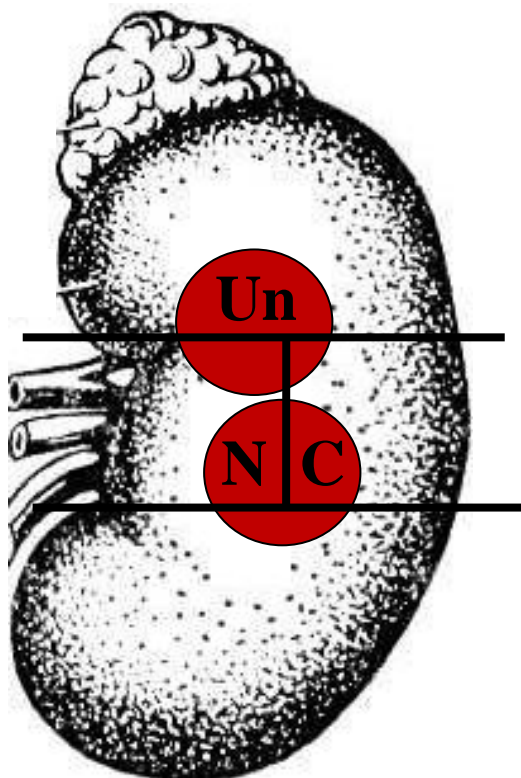
**СПОСІБ ВИЗНАЧЕННЯ ПОКАЗАНЬ ДО РЕЗЕКЦІЇ
НИРКИ ПРИ НИРКОВО-КЛІТИННОМУ РАКУ НА
ОСНОВІ НЕФРОМЕТРІЇ**



Фіг. 4

Автори: Стаховський Е.О.
Вітрук Ю.В.
Стаховський О.Е.
Войленко О.А.

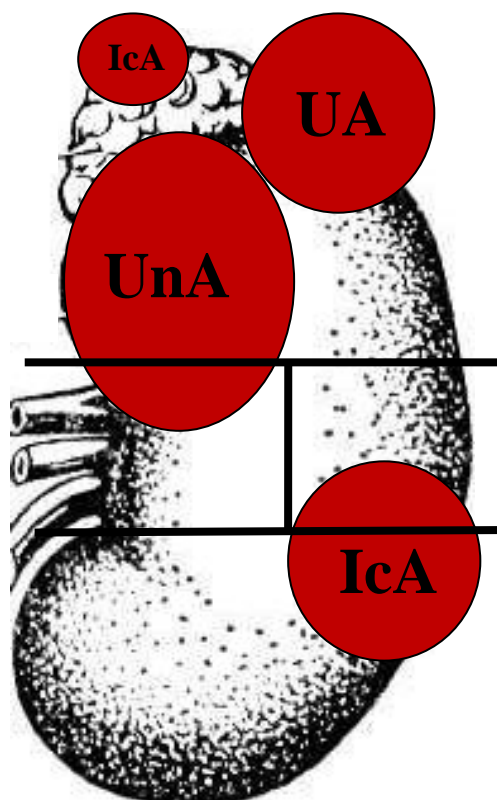
**СПОСІБ ВИЗНАЧЕННЯ ПОКАЗАНЬ ДО РЕЗЕКЦІЇ
НИРКИ ПРИ НИРКОВО-КЛІТИННОМУ РАКУ НА
ОСНОВІ НЕФРОМЕТРІЇ**



Фіг. 5

Автори: Стаховський Е.О.
Вітрук Ю.В.
Стаховський О.Е.
Войленко О.А.

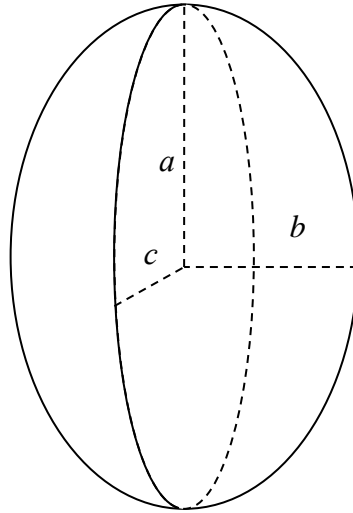
**СПОСІБ ВИЗНАЧЕННЯ ПОКАЗАНЬ ДО РЕЗЕКЦІЇ
НИРКИ ПРИ НИРКОВО-КЛІТИННОМУ РАКУ НА
ОСНОВІ НЕФРОМЕТРІЇ**



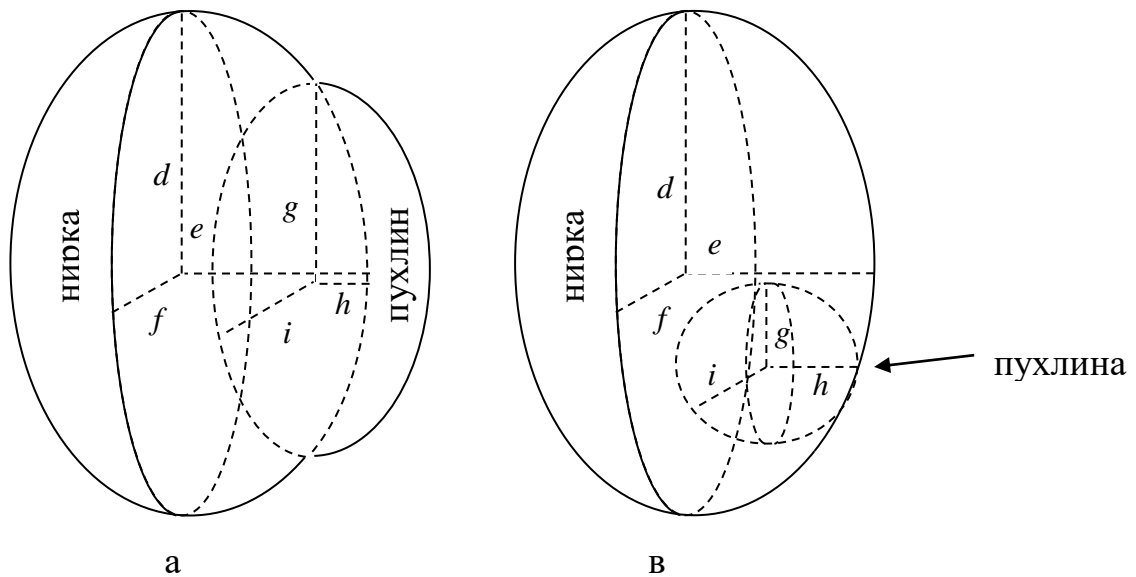
Фіг. 6

Автори: Стаховський Е.О.
Вітрук Ю.В.
Стаховський О.Е.
Войленко О.А.

**СПОСІБ ВИЗНАЧЕННЯ ПОКАЗАНЬ ДО РЕЗЕКЦІЇ
НИРКИ ПРИ НИРКОВО-КЛІТИННОМУ РАКУ НА
ОСНОВІ НЕФРОМЕТРІЇ**



Фіг. 7.



Фіг. 8.

Автори: Стаховський Е.О.
Вітрук Ю.В.
Войленко О.А.
Стаховський О.Е.

Формула винаходу

Спосіб визначення показань до резекції нирки при нирково-клітинному раку на основі нефрометрії, що включає проведення спіральної комп'ютерної томографії органів черевної порожнини та заочеревинного простору, визначення розміру пухлини по її максимальному діаметру, який *в і д р і з н я є т ь с я* тим, що нирку розділяють на інтерполярний (середній) та полярні сегменти ((Upper) – верхній та (Inferior) – нижній) лініями, що проведені перпендикулярно до вертикальної осі нирки по краях медіальної губи, де паренхіма нирки продовжується у нирковий жир синусів, судин чи порожнистої системи, а перпендикулярною лінією, яка відповідає вертикальній осі нирки і проходить від верхньої до нижньої інтерполярної лінії, розділяють середній сегмент на (Nearness) – близький до судинної ніжки чи медіальний та (Collateral) – латеральний сегменти, визначають об'єм функціонуючої паренхіми нирки на стороні ураження та локалізацію пухлини по відношенню до N.C.I.U. сегментів нирки.

При розмірі пухлини менше 4 см, розміщенні її в медіальному сегменті, а також при розміщенні пухлини у верхньому, латеральному чи нижньому сегменті, наявності при цьому об'єму функціонуючої паренхіми нирки на стороні ураження $\geq 55\%$, незважаючи на розміри пухлини, виконують резекцію нирки. В інших випадках показана нефректомія.

Заступник директора
з науково-організаційної роботи,
доктор медичних наук

І.А. Крячок

Реферат

СПОСІБ ВИЗНАЧЕННЯ ПОКАЗАНЬ ДО РЕЗЕКЦІЇ НИРКИ ПРИ НИРКОВО-КЛІТИННОМУ РАКУ НА ОСНОВІ НЕФРОМЕТРІЇ

Об'єкт винаходу: спосіб визначення показань до резекції нирки при нирково-клітинному раку на основі нефрометрії.

Галузь застосування: клінічна медицина, зокрема – онкологія.

Суть винаходу: розроблено спосіб визначення показань до резекції нирки при нирково-клітинному раку на основі нефрометрії шляхом поділу нирки на верхній, нижній, медіальний та латеральний сегменти і визначення відростку збереженої функціонуючої паренхіми нирки на стороні ураження, що дасть можливість точніше оцінити характер пухлинного ураження нирки та вибрати оптимальний вид лікування.

Технічний результат: даний спосіб визначення показань до резекції нирки при нирково-клітинному раку на основі нефрометрії був застосований у 221 пацієнта, що дозволило у 171 (77,4 %) випадках виконати органозберігаюче лікування та отримати задовільні онкологічні результати.

1 н. п. ф-ли